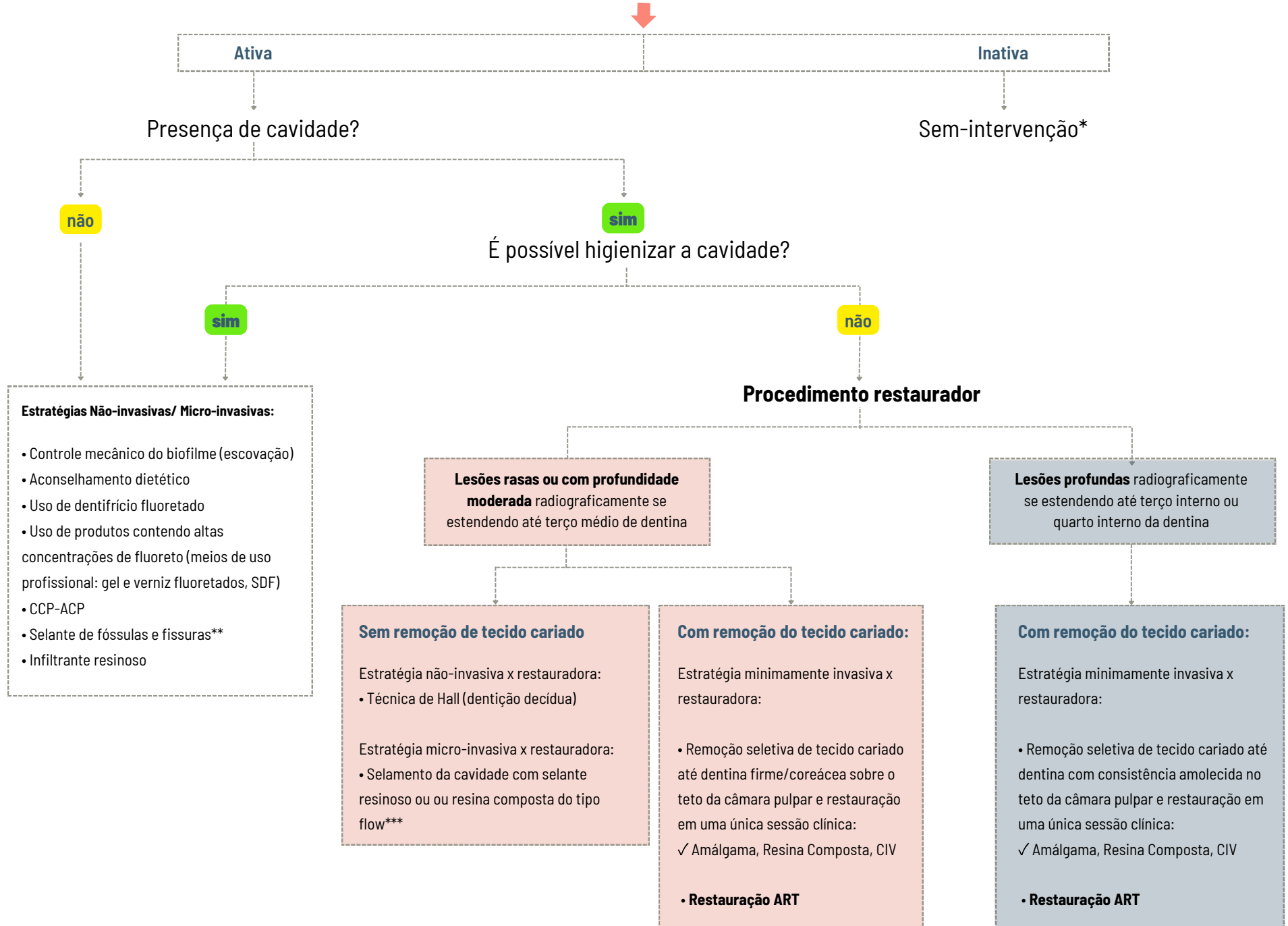


Diretrizes clínicas para apoiar a tomada de decisão no manejo da cárie dentária

ESTRATÉGIAS PARA MANEJO DAS LESÕES DE CÁRIE

Identificar sinais clínicos iniciais de desmineralização e determinar se a lesão está ativa ou inativa



SIGLAS: SDF: solução de diamino fluoreto de prata; CCP-ACP: complexo fosfopeptídeo de caseína-fosfato de cálcio amorfo; ART: tratamento restaurador atraumático; CIV: cimento de ionômero de vidro.

*Exceto para lesões cavitadas inativas que requerem proteção do complexo dentino-pulpar e recuperação da função, forma e estética do dente.

** Para lesões não cavitadas ou lesões cavitadas restritas ao esmalte. O envolvimento dentinário das lesões oclusais deve ser avaliado por meio de radiografias interproximal.

*** São necessárias mais evidências de estudos clínicos.